

Desaventuras en la Estrabología

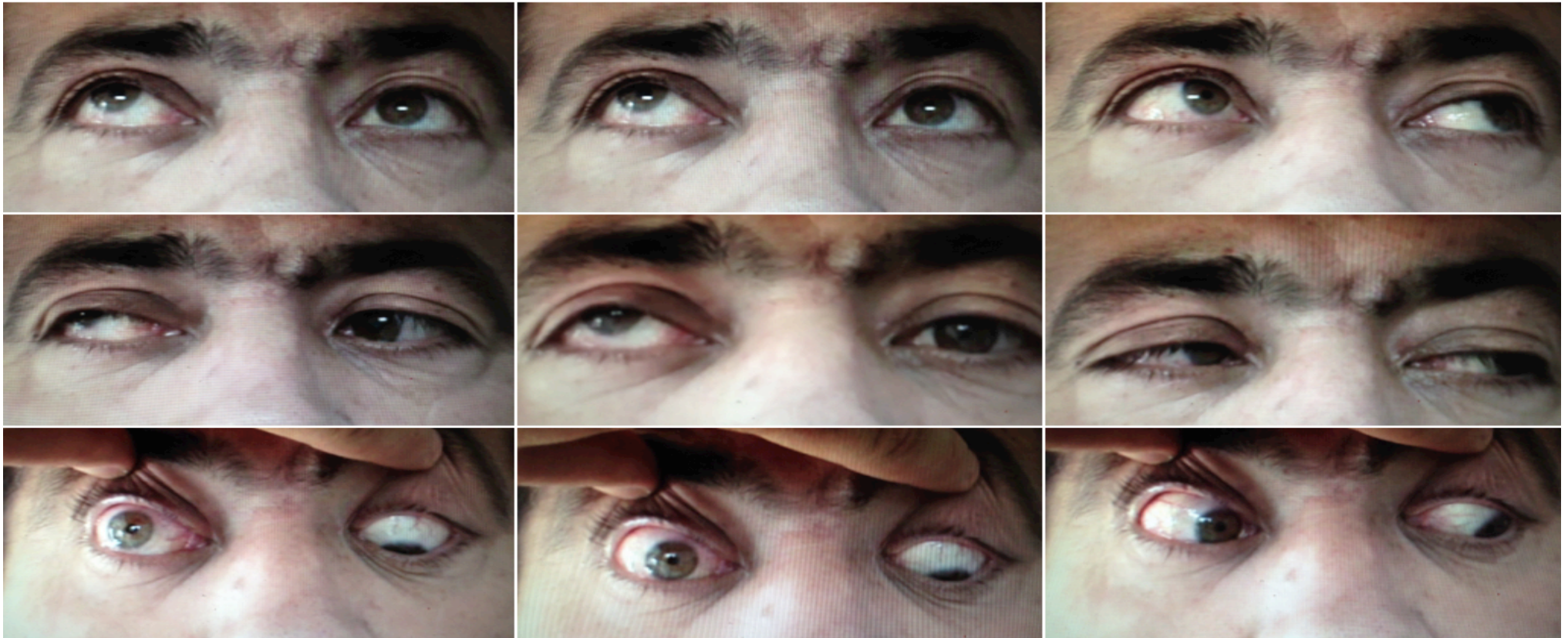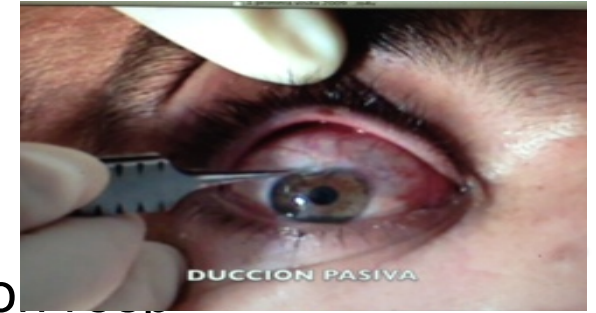Prof. Dra. Rosario Gomez de Liaño

Unidad Estrabismo y Oftalmología Infantil

Hospital Clinico San Carlos

Universidad Complutense de Madrid

- 2009 – 1 año evolución: Proptosis OD - XT+ HT OD
- Versiones: OD: depresión ++++, Abd + Add leve
- TSH, T3 T4 normal
- Resonancia: Engrosamiento RID (fusiforme, sin tend...

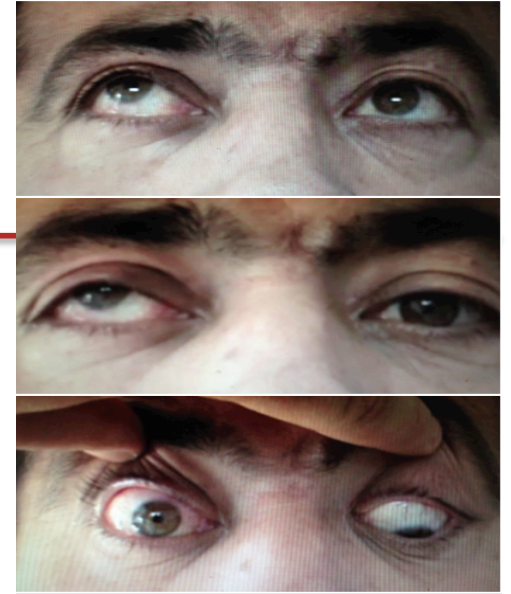


Diagnostico Diferencial

- **EG**
- **Miastenia Gravis**
- **Miositis, Pseudo tumor O, Metástasis....**
- **POM**
- **Hemangioma cavernoso**
- **CPEO**

Exploración

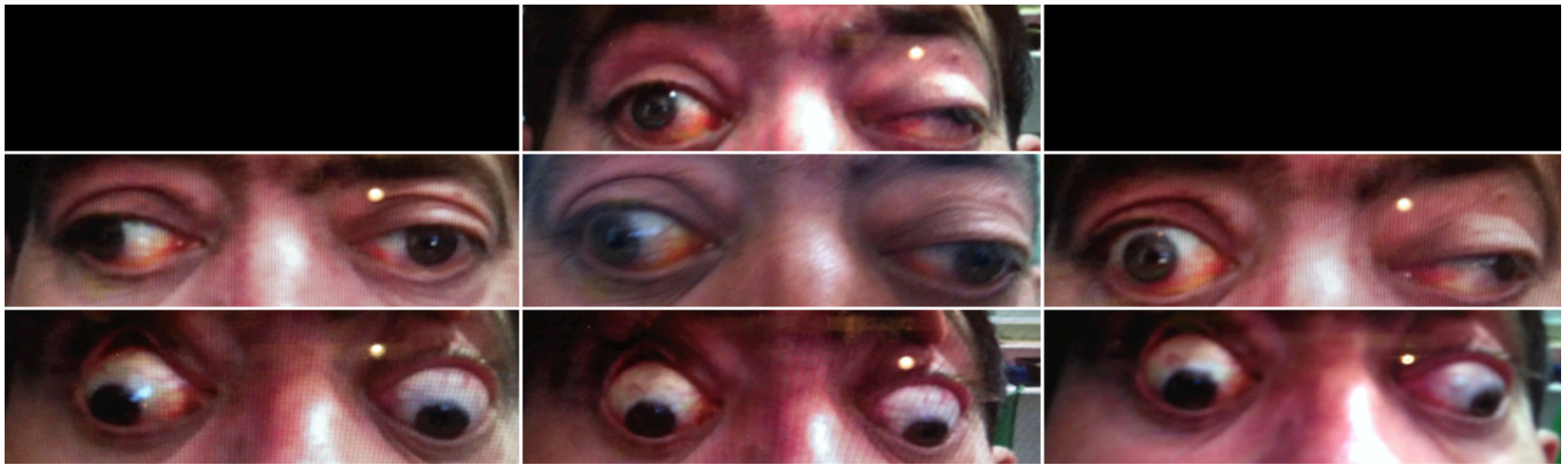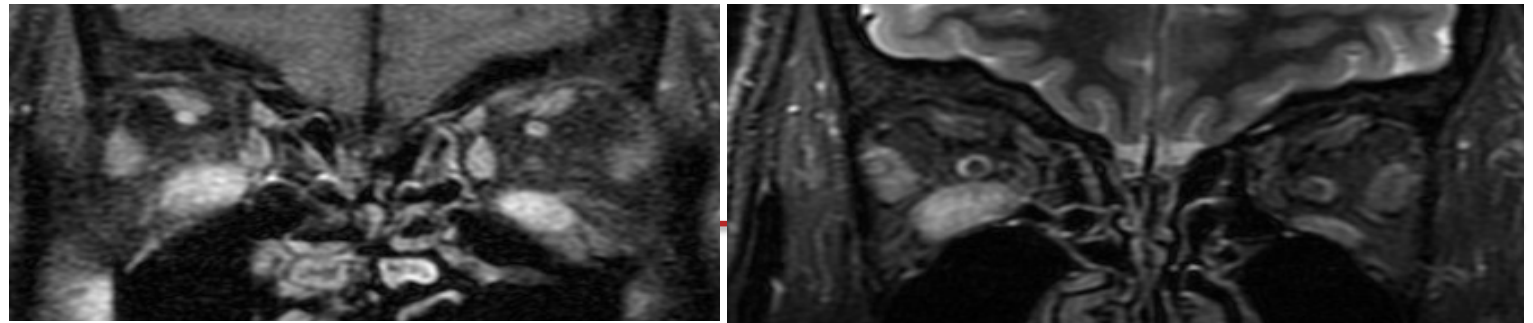
- Eutiroides: TSH, T3 T4 , Trab, Antitiroglob, Antigliadina
- Neurología: Miastenia (-)
- Imagen: RID +++ , RLD+
- Tratamiento: Bolos Corticoides (-), Mestinon (-)
- 2 años desde el inicio Primas/ filtros
 - Cirugía ...RRSD



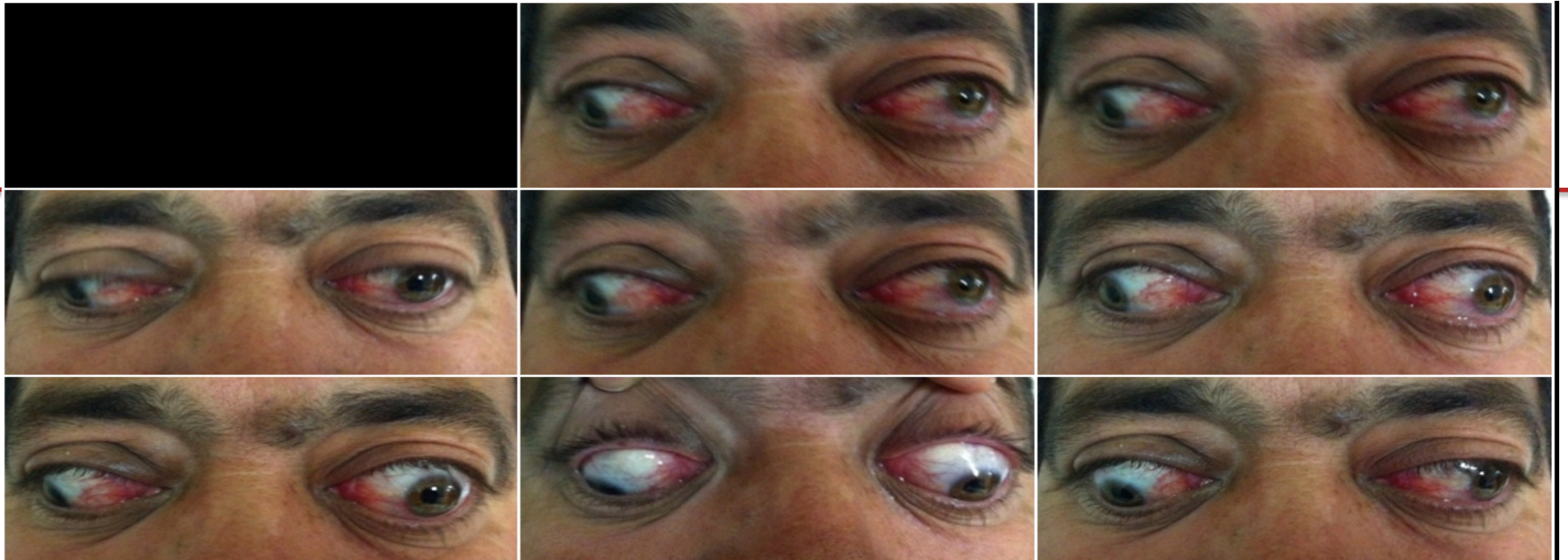Reactivación

10 m. tras QX

3 a. tras inicio 01 /2011



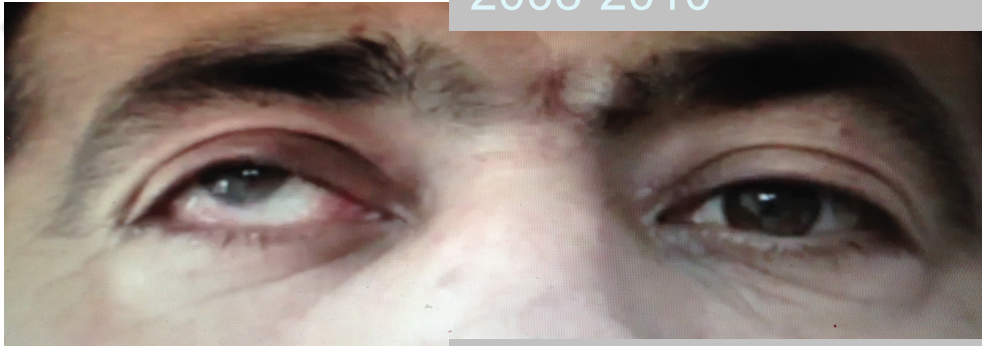
- ❑ Doble Sero-negativo
- ❑ Megadosis esteroides , Mestinon (-)



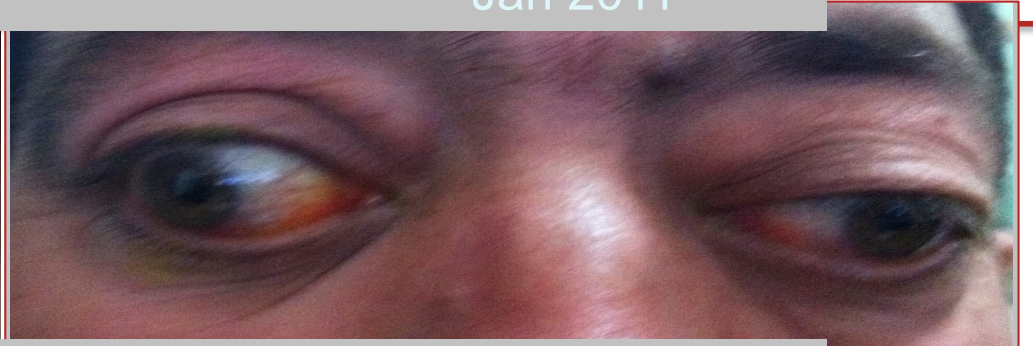- ▣ Varios Brotes muy agresivos
- ▣ 3 ,5 a (2011/7) TRAb + (TSH - T3T4 normal) 6 años Hipertiroideo (2015)
- ▣ 4,5 a aumento Ach – Miastenia ocular
- ▣ Esteroides - Tocilizumab - Mestinon– reactivaciones cada vez más leves

Evolución Estrabismo

2008-2010



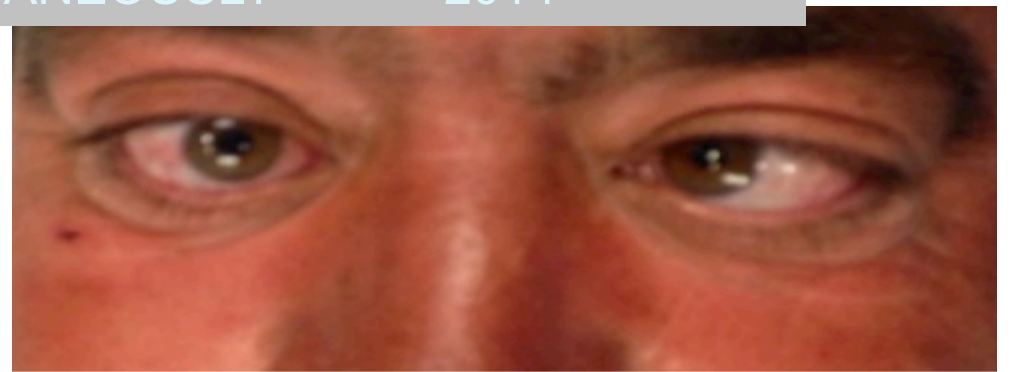
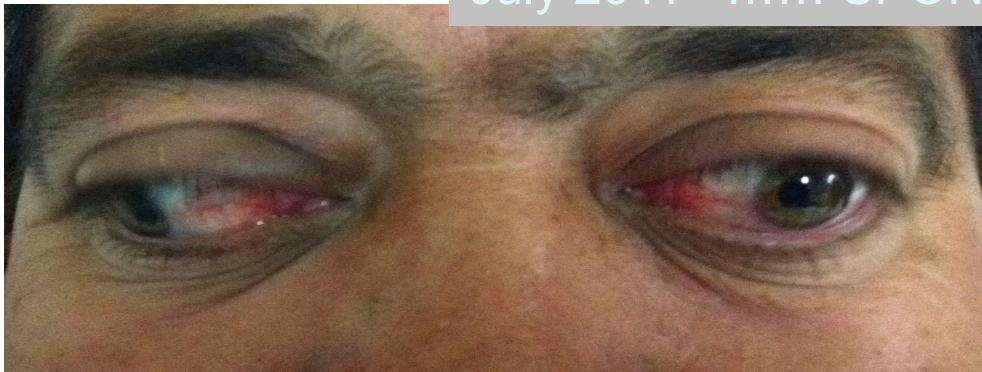
Jan 2011



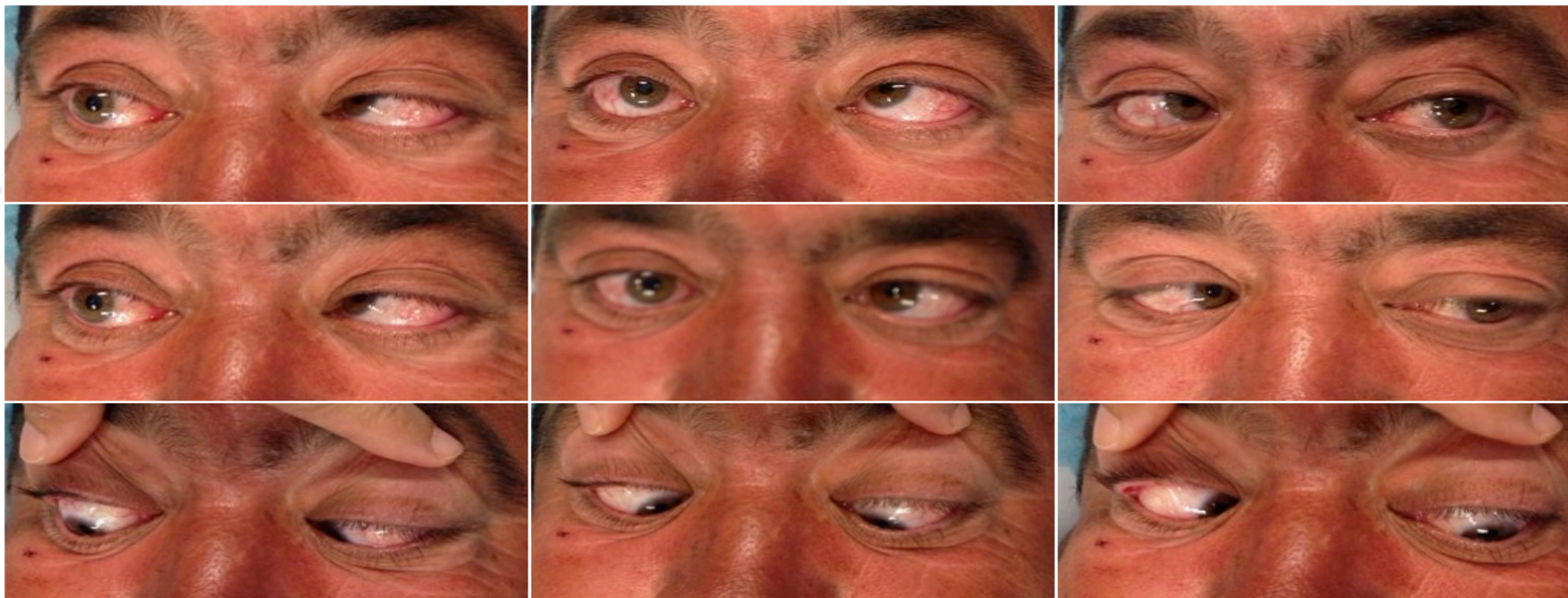July 2011

..... SPONTANEOUSLY

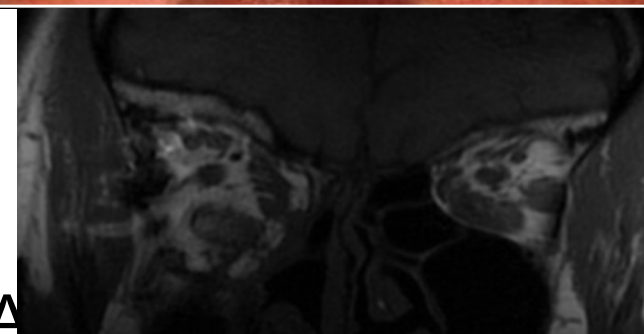
2014

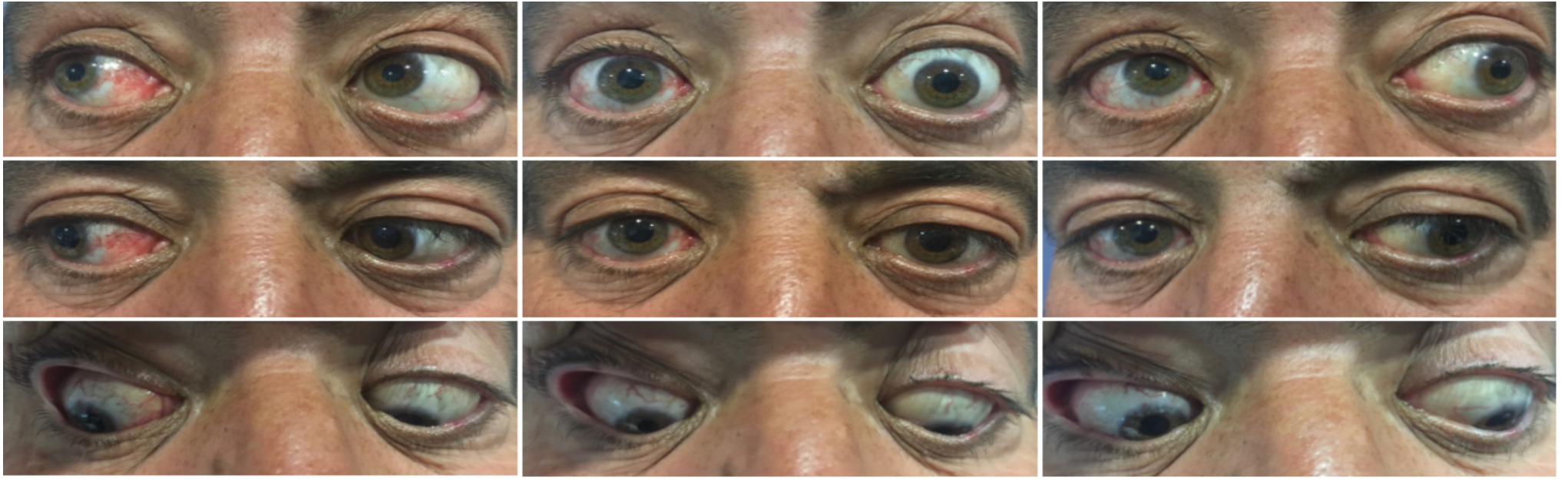


Descompresion Orbitaria



- OD: RRS 2011
- Decompression OD
- ET + D/I
- RecRM AO, R RINF AO, Re retro RM AO + A
RSD





Paciente: ALFONSO MORALES MORA

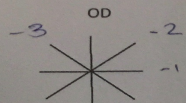
Cover

TNO

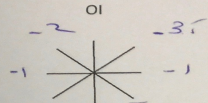
Maddox

OI

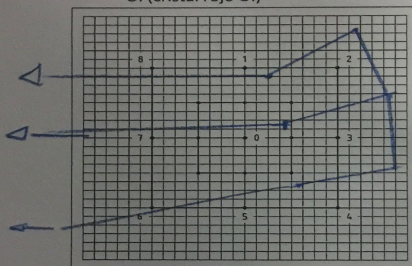
Fecha: 19.1.2016.



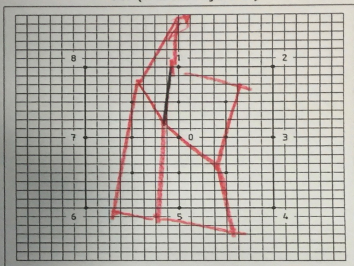
OI (cristal rojo OI)



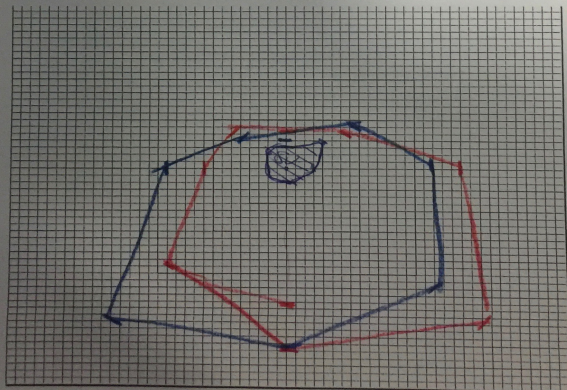
OD (cristal rojo OD)



Izdo



Dcho



6 BT 2 D 8

16 BT 2 D 8

PR 10 temp

MADDIX EXC 5

EXC 30°

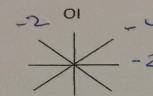
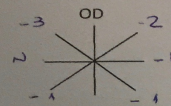
Paciente: ALFONSO MORALES MORA

Fecha: 22.11.2016

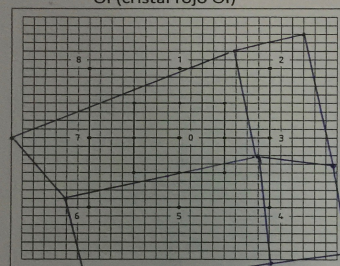
L = 10 BT D/I 7

C = 20 BT D/I 10

MADDIX INC 5 DD EXC 30°

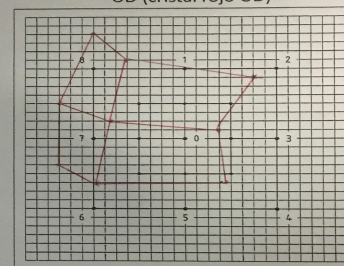


OI (cristal rojo OI)

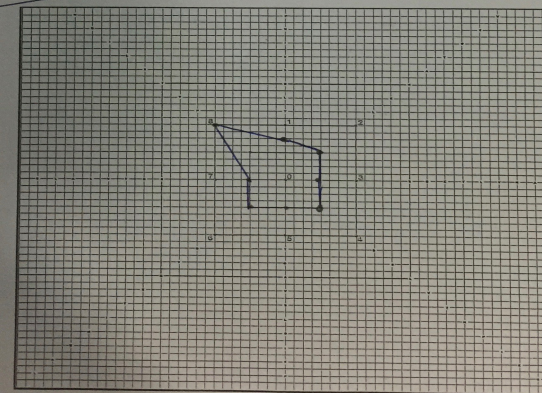


Izquierdo

OD (cristal rojo OD)



Derecho



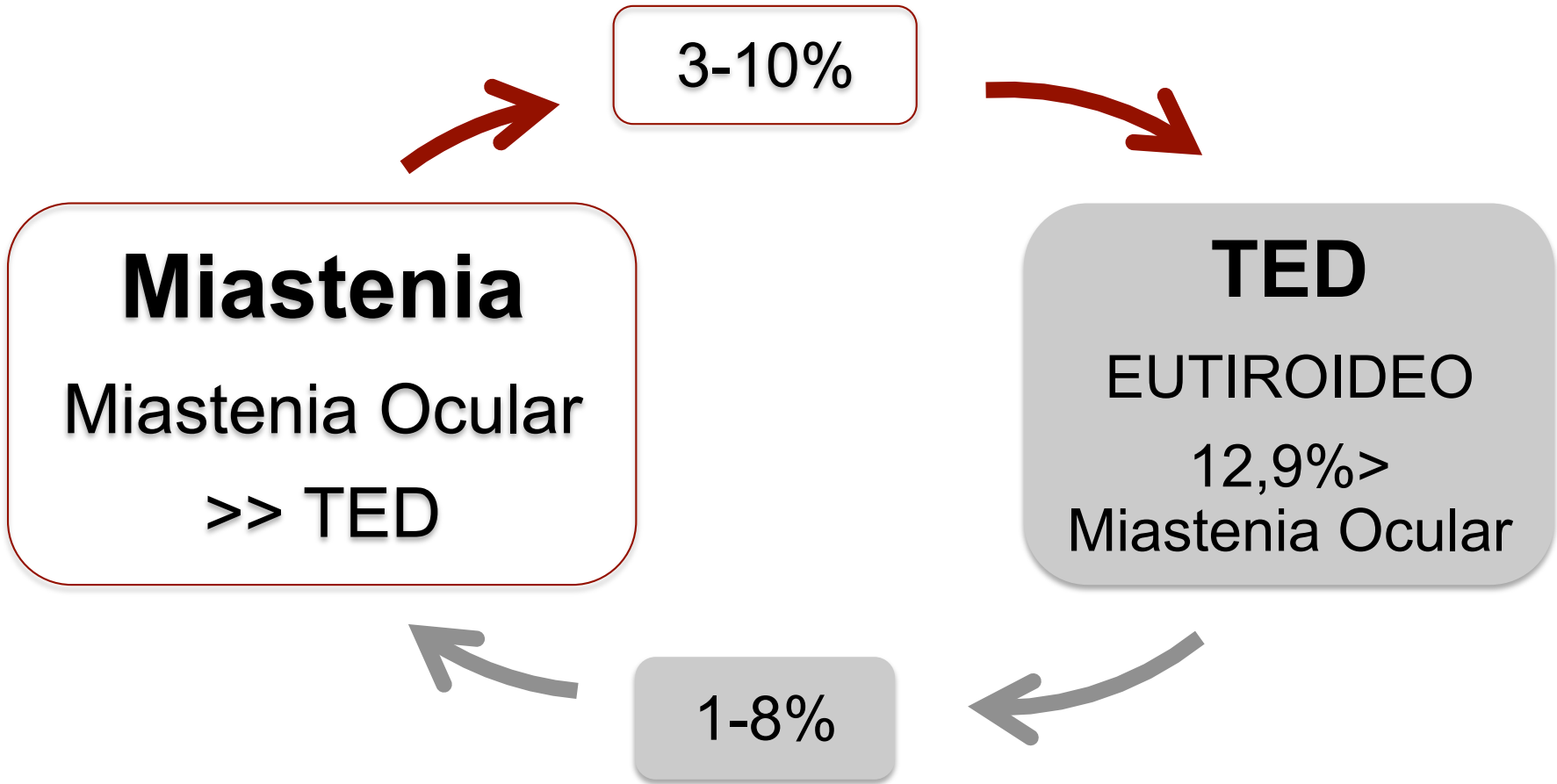
Cirugía Estrabismo tiroideo

- 4 normas
 - Estable – Endocrinolo (qx tiroides, I131)
 - “Inactivo” – Ocular
 - Paoso : Descompresion Orbitario, Cirugia Palpebral (16%), Retraccion palpebral
 - Motilidad estable 4 - 6 Meses.... A menudo vienen estadio cronico

INACTIVO – ESTABLE ?

- Reactivaciones impredecibles (14-30%) 1-2 años
 - **Casos atipicos: Eutiroides, Miastenia – seronegativo**
 - Trab – Actividad – Severidad
 - Estable para cirugano orbitario # Estrabismo

Months since onset of Orbitopathy	Mild Orbitopathy Max level	Severe Orbitopathy Minimum level
1-4 months	< 5,7*UI/I (7 times less severe)	Not available
5-8	2,6**	> 8,8 (X 18 severe)
9-12	1,5	5,1
13-16	1,5	4,8
17-20	1,5	2,8



Ji H1, Yang J. Clinical analysis of thyroid associated ophthalmopathy with myasthenia Graves in 12 patients. Zhonghua Yan Ke Za Zhi. 2015 Aug;51(8):58.
Jacobson DM. Acetylcholine receptor antibodies in patients with Graves' ophthalmopathy. J. Neuroophthalmol. 1995 Sep;15(3):166-70.

**Analitica : TSH – Free T3 , T4
TRAb (TSI, TBII)**

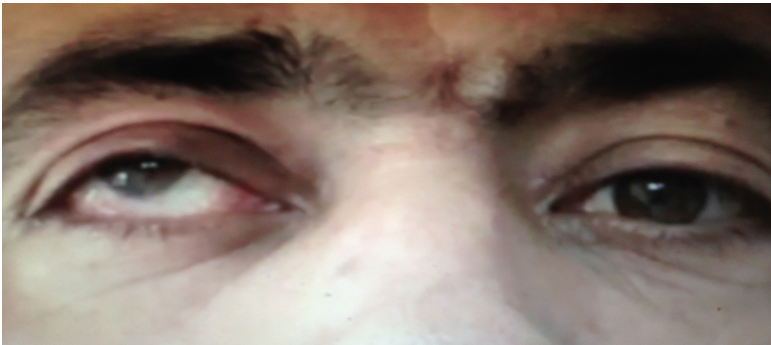**RNM: “thyroid like” RIR +++ , LR+ ,
tendon respetado**

XT – HT

**not consistent MRI , Ptosis – Not
Eyelid retraction**

Myiastenia: Fatiga , test hielo (-)

- AChR- Antimusk, Anti TPO, Antitiroglobuline
- Tensilon (-), SF- EMG,



Resumen

- EG y Miastenia – asociadas pero el estrabismo puede ser muy atipico
 - Seronegativo – Eutiroideos, Miastenia Ocular
- XT en un tiroideo o HT con engrosamiento RInf
- Reactivaciones: difícil predecir cuando no lleva mucho tiempo de evolución
- Unidades multidisciplinarias de Enf de Graves