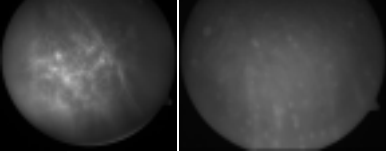

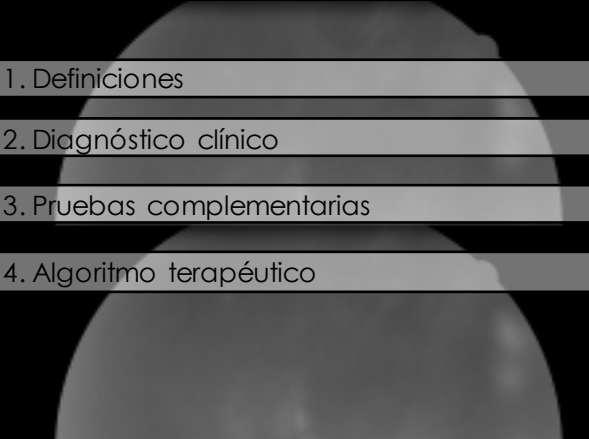


Protocolos Diagnóstico-Terapéutico
Uveítis intermedias



David Díaz Valle
Unidad de Superficie e Inflamación Ocular, Hospital Clínico San Carlos
Madrid





1. Definiciones
2. Diagnóstico clínico
3. Pruebas complementarias
4. Algoritmo terapéutico

Standardization of Uveitis Nomenclature for Reporting Clinical Data. Results of the First International Workshop

THE STANDARDIZATION OF UVEITIS NOMENCLATURE (UUN) WORKING GROUP



Inflamación se localiza de forma primaria en la **cavidad vítea y retina periférica**.
A menudo coexiste **uveítis anterior leve y edema macular**
Puede existir **vasculitis periférica**

Pars planitis: Subtipo de UI siempre **idiopática** que cursa con banco y bolas de nieve.

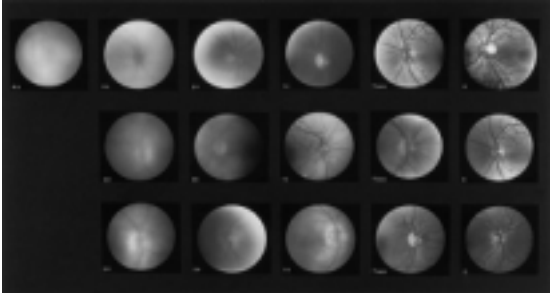
UVEITIS INTERMEDIAS

Diagnóstico clínico

- Vitritis
- Bolas de nieve
- Banco de nieve
- Vasculitis periférica
- Edema macular

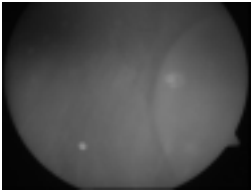


Nussenblatt RB, Palestine AG, Chan CC, et al. Standardization of vitreal inflammatory activity in intermediate and posterior uveitis. *Ophthalmology* 1985; 92: 467-71



Uveítis intermedia

Otros hallazgos:



Retinosquisis
Hasta 15-20% de los ojos con UI evolucionada.

MER
Más del 30%

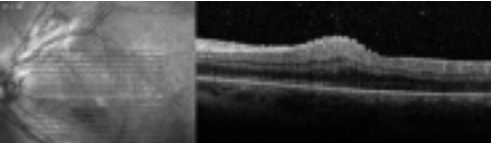


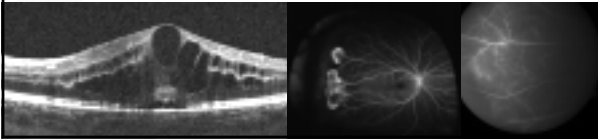
Imagen en consulta

OCT macular:

- Diagnóstico EMU
- Cuantificación del grosor macular
- Membranas epirretinianas
- Monitorización respuesta tto
- Valoración pronóstica

Angiografía fluoresceínica

- No de rutina
- Edema macular
- Retina periférica: vasculitis, isquemia, neovasos



Uveítis intermedia

Diagnóstico Etiológico



- Infecciosas**
Sífilis, TBC, Lyme
- Autoinmunes/inflamatorias**
E.Múltiple, Sarcoidosis, EII

Niños hasta 99%

Diagnóstico etiológico

Qué pruebas complementarias?

- **Niños:** no exploraciones complementarias de rutina
- **Adultos:**
 - Anamnesis
 - Analítica general, serología lues
 - Rx Torax, PPD
 - Si sospecha de EM, pedir RMN

Diagnóstico etiológico

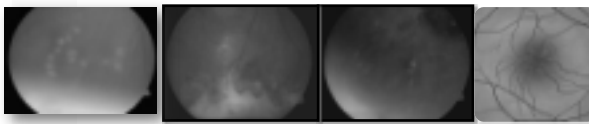
Enf. Sistémicas asociadas

- **Esclerosis múltiple**
 - Mujer joven
 - Uveítis anterior granulomatosa
 - UI con perilebitis periférica

Debe solicitarse RMN si UI con síntomas neurológicos compatibles y previo a tto con fármacos anti-TNF.

- **Sarcoidosis:**
 - Mujer > 50 años
 - UI con EMU y uveítis anterior granulomatosa
 - Lesiones coriorretinianas atróficas periféricas

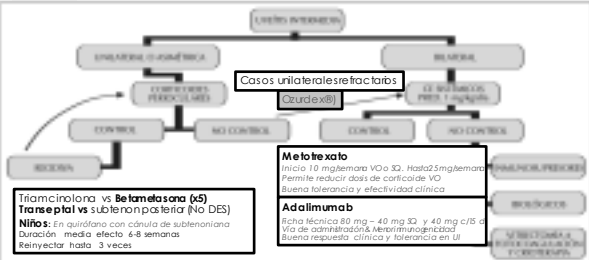
Tratamiento



OBSERVACION	TRATAMIENTO
casos leves Paciente asintomático u oligosintomático. • AVs>2/3 • Vitritis grado III • Vasculitis periférica ausente o leve • OCT macular sin alteraciones	Paciente sintomático (miodesopsias intensas y/o pérdida visual) Pérdida > 2 líneas AV respecto a basal • Vitritis mayor que grado II. • Presencia de vasculitis importante. • Edema macular FO/ OCT/AFG.

Tratamiento

Nuestro algoritmo terapéutico



Triamcinolona vs. Betametasona (x5)
Tianeptal vs. Subleronpáctico (NO DES)
Nota: en consulta con consulta de subleronpáctico
 Duración: medio efecto 6-8 semanas
 Reinyección: hasta 3 veces

Meflohexalo
 Inicio 10 mg/semana VO o 30. Hasta 5 mg/semana
 Permite reducir dosis de corticoide VO
 Buena tolerancia y efectividad clínica

Adalimumab
 Fecha técnica 80 mg - 40 mg 30 y 40 mg c/5 d
 Vía de administración: intramuscular
 Buena respuesta clínica y tolerancia en UI

Tratamiento
Vitrectomía

Vitrectomía pars plana + endofotocoagulación retina periférica inferior

- Plausibilidad patogénica: eliminación mediadores inflamatorios de la cavidad vítea
- Fotocoagulación periferia (*isquemia, snowbank*)
- Publicados buenos resultados en adultos y niños, incluso superiores a otras opciones de tto (mejoría AV, EMU y disminución persistente de la inflamación)
 - Quirónes et al. Ocul Immunol Inflamm 2010
 - Suarez de Figueroa et al. Arch Soc Esp Oftalmol 2010

Tratamiento
Vitrectomía

Problemas

- Riesgo de DR regmatógeno
- Hipotonía persistente
- Progresión / desarrollo de **catarata** (mayor riesgo en niños tratados con inyecciones perioculares de corticoides).
- Catarata en paciente con uveítis en edad pediátrica comporta una serie de problemas:
 - Pérdida de acomodación
 - Necesidad de implantar una LIO en ojos con potencial de inflamación crónica

En nuestro algoritmo: Tto complicaciones MER, DR, HV.

Uveítis intermedia:
Conclusiones

- Consideradas uveítis de "buen pronóstico"
- Grado de inflamación suele disminuir tras aproximadamente 10 años (especialmente en niños)
- Debe individualizarse el tratamiento según grado de inflamación, bilateralidad y edad.
- Considerar aplicar el tratamiento con menor riesgo de efectos secundarios sistémicos y oculares.