

Dacriocistoplastia con balón catéter como tratamiento de rescate en niños con obstrucción nasolagrimal congénita



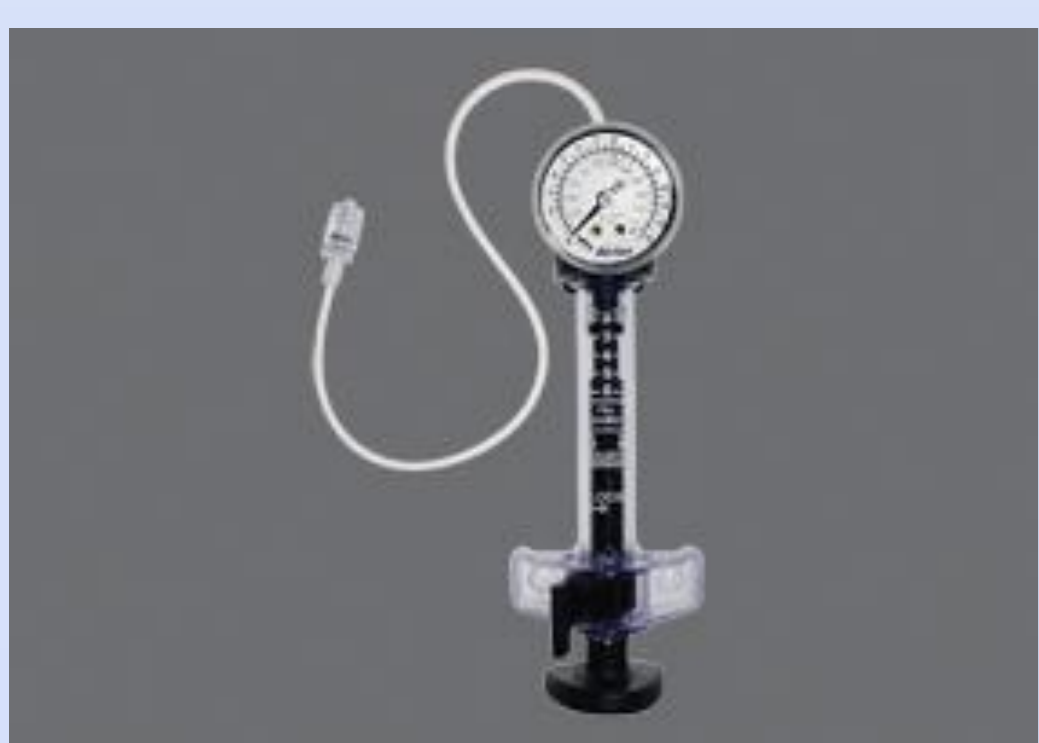Sánchez Gutiérrez V, Gonzalo Suárez B, Albanea Jiménez A, Sales Sanz M



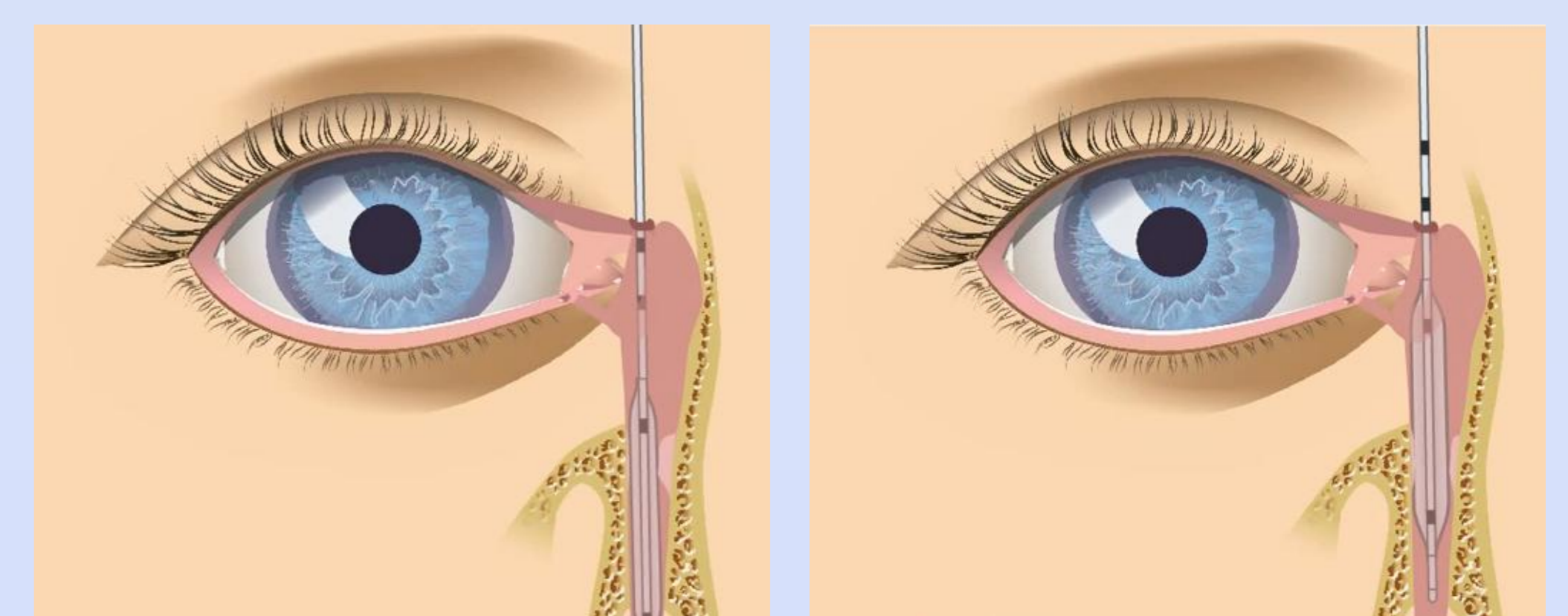
INTRODUCCIÓN:

La obstrucción congénita del conducto nasolagrimal sintomática ocurre entorno al 5% de los recién nacidos y aproximadamente el 90% de los casos se resuelve espontáneamente durante el primer año de vida. La causa más común de la obstrucción es el cierre de la válvula de Hasner en su desembocadura en el meato inferior, que normalmente se abre en el nacimiento o poco tiempo después.

OBJETIVO:

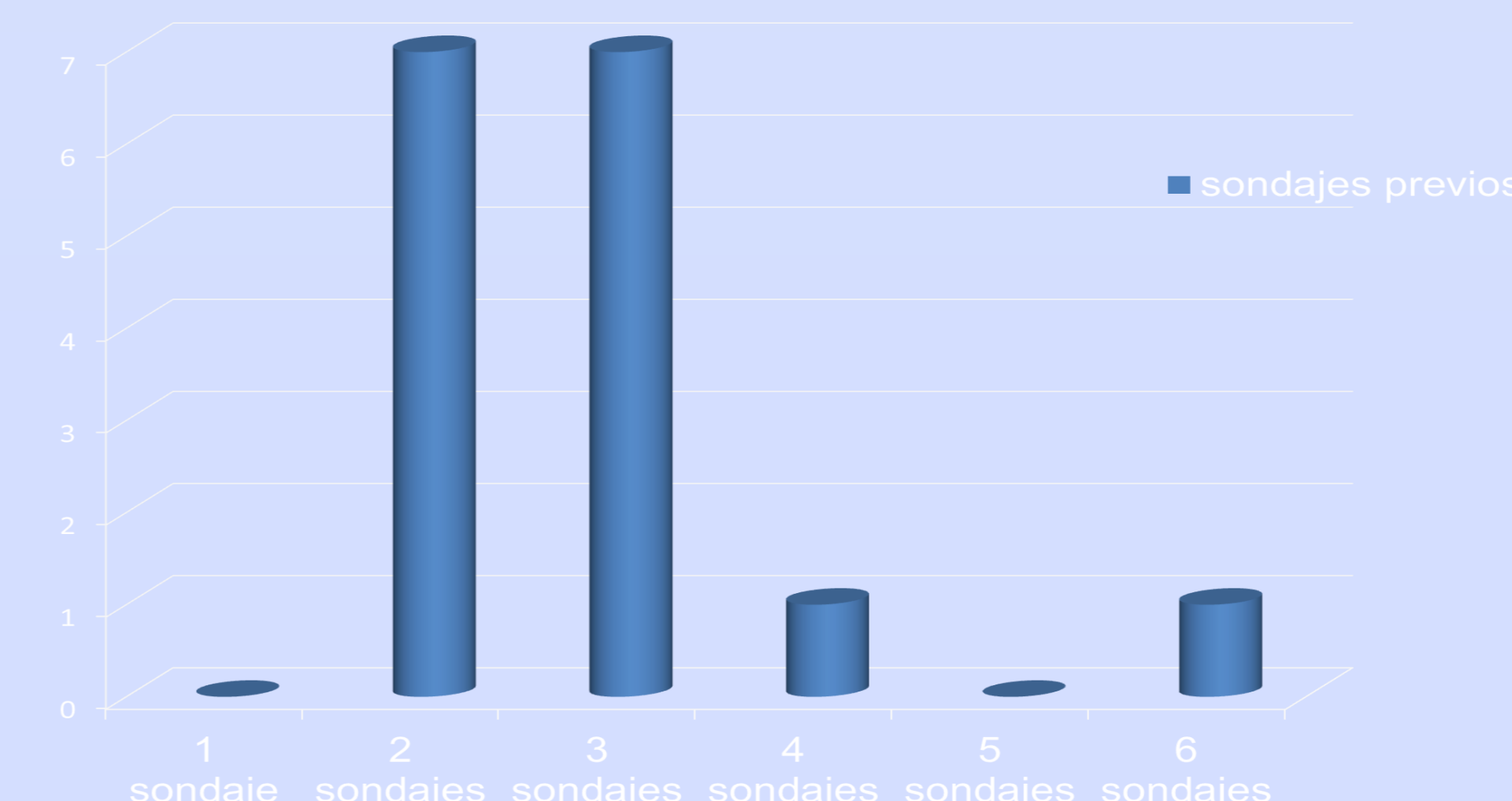
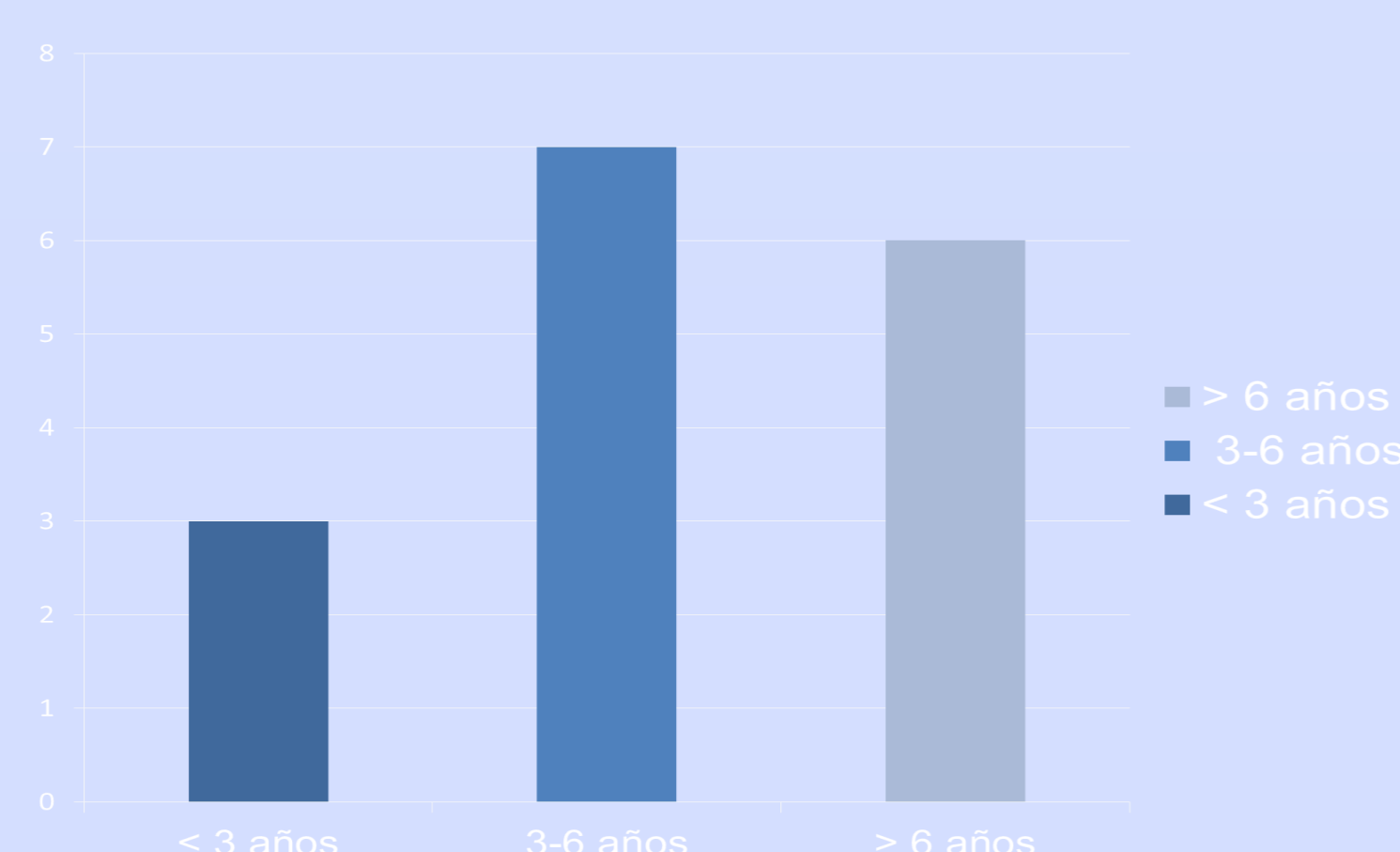


Analizar el resultado de la dacriocistoplastia (DCP) con balón catéter en niños con obstrucción nasolagrimal congénita en los que ha fracasado el sondaje



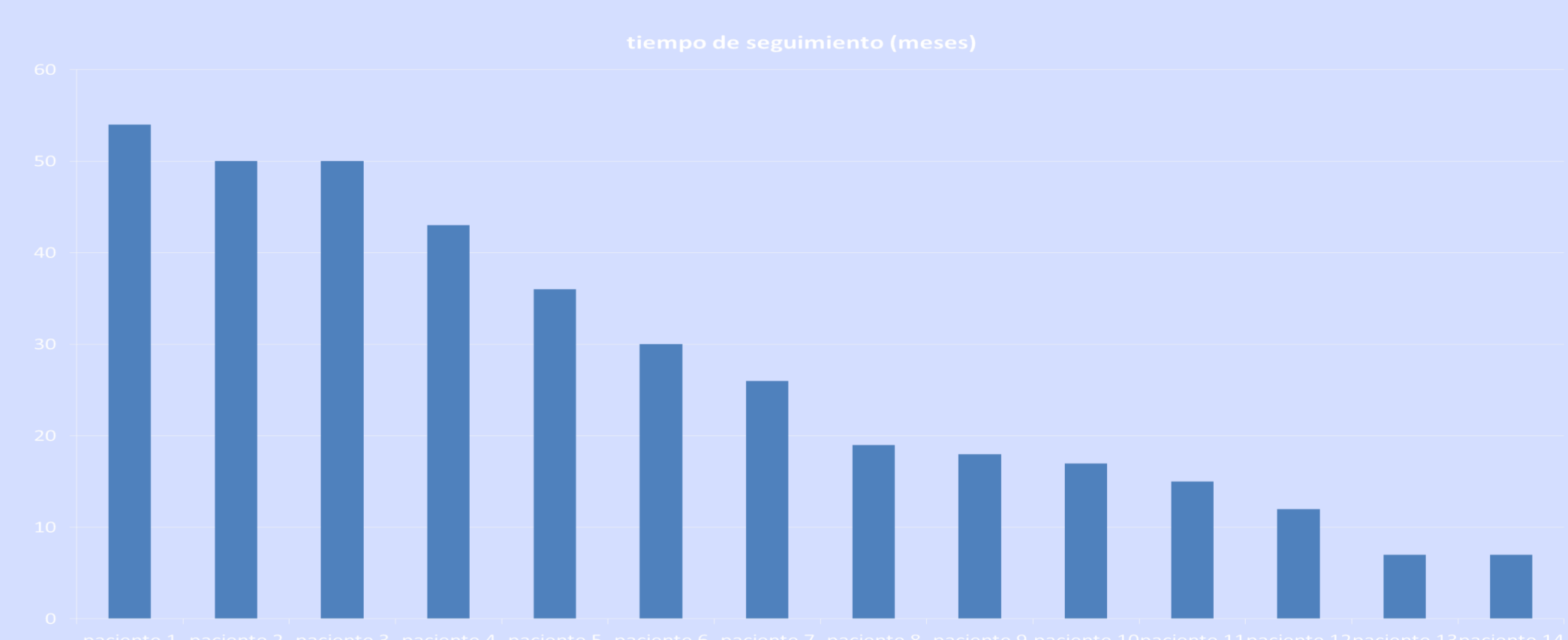
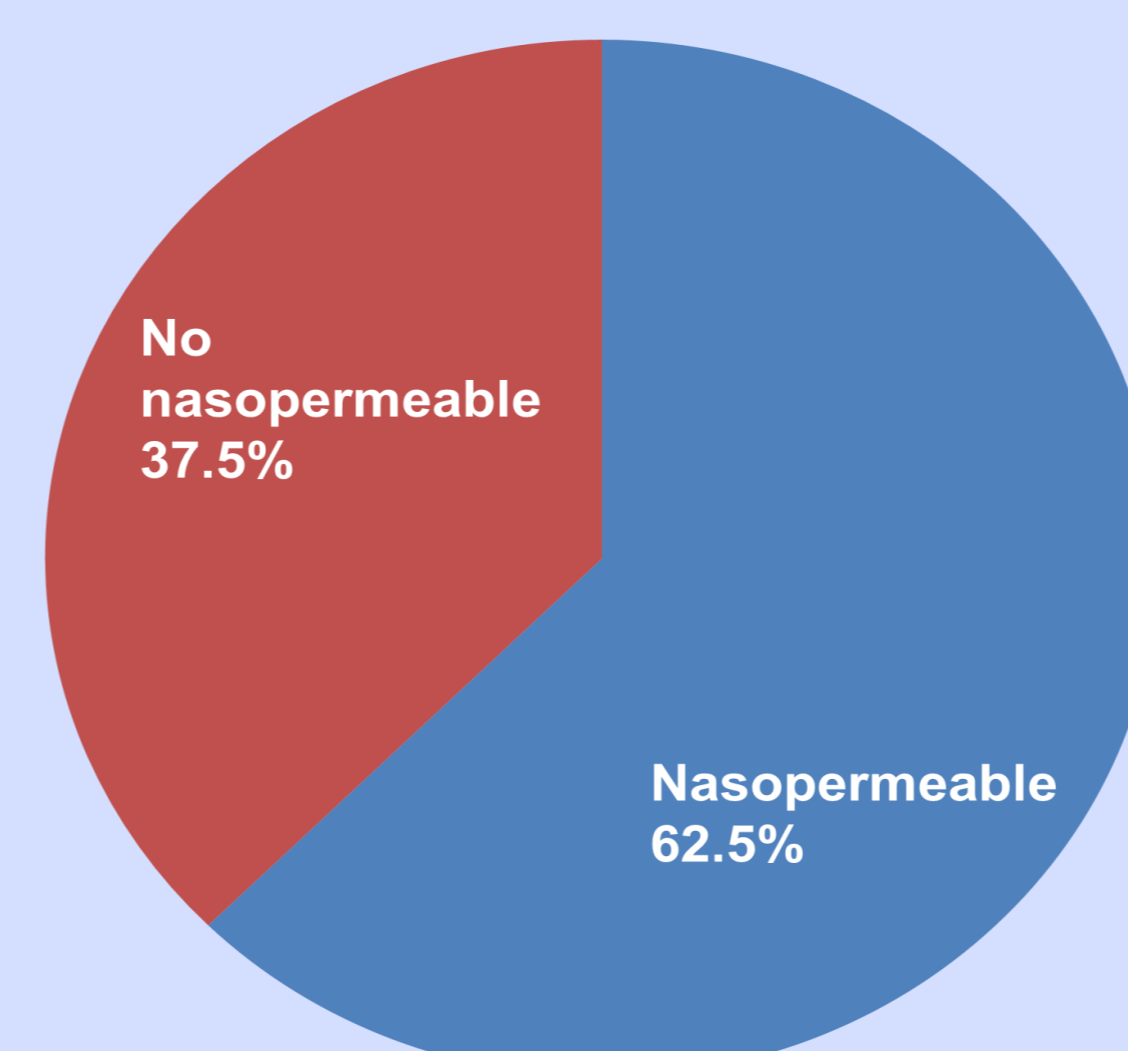
MÉTODO:

- Estudio retrospectivo en el que se revisaron los resultados de 16 vías lagrimales en las que se practicó DCP con balón catéter.
- Fueron incluidos 14 pacientes con una edad entre 2 y 10 años (media 5 años) con obstrucción nasolagrimal congénita en los que había fracasado el sondaje previo (media de 2,8 sondajes previos).



RESULTADOS:

- En el 62,5% de los casos se obtuvieron buenos resultados. Se consideró un buen resultado del procedimiento si en el test de desaparición de colorante se observaba ausencia de tinción residual junto con la ausencia de síntomas de epífora.
- El tiempo medio de seguimiento fue de 26,62 meses
- No hubo efectos secundarios ni complicaciones en ninguno de nuestros pacientes



CONCLUSIONES:

- En nuestra experiencia la DCP es una técnica quirúrgica segura, sencilla y efectiva para el tratamiento de la obstrucción lagrimal congénita en los casos en los que ha fracasado el sondaje.
- Podría ser considerada una buena opción de rescate en niños antes de recurrir a la dacriocistorrinostomía.

BIBLIOGRAFÍA:

- Alañón FJ, Alañón MA, Martínez A, Calero B, Cárdenas M, Calzado J, Siles MJ, Pimentel E. Balloon dacryocystoplasty (DCP) for treatment of pediatric patients with congenital nasolacrimal duct obstruction after failed primary probing. Arch Soc Esp Ophthalmol 2007; 82: 609-614
- Yüksel D, Ceylan K, Erden O, Kılıç R, Duman S. Balloon dilatation for treatment of congenital nasolacrimal duct obstruction. Eur J Ophthalmol 2005; 15: 179-185.
- Goldstein SM, Goldstein JB, Katowitz JA. Comparison of monocalicular stenting and balloon dacryoplasty in secondary treatment of congenital nasolacrimal duct obstruction after failed primary probing. Ophthalm Plast Reconstr Surg 2004; 20: 352-357.
- Tao S, Meyer DR, Simon JW, Zabal-Ratner J. Success of balloon catheter dilatation as a primary or secondary procedure for congenital nasolacrimal duct obstruction. Ophthalmology 2002; 11: 2108-2111.
- Repka MX, Chandler DL, Holmes JM, Hoover DL, Morse CL, Schloff S, Silbert DI, Tien DR; Pediatric Eye Disease Investigator Group. Balloon catheter dilation and nasolacrimal duct intubation for treatment of nasolacrimal duct obstruction after failed probing. Arch Ophthalmol 2009; 127: 633-639