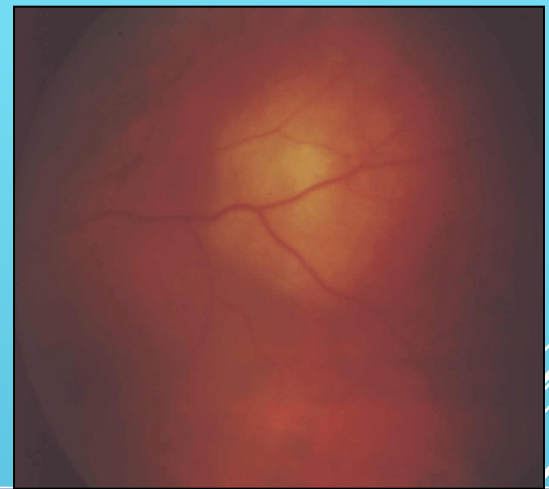
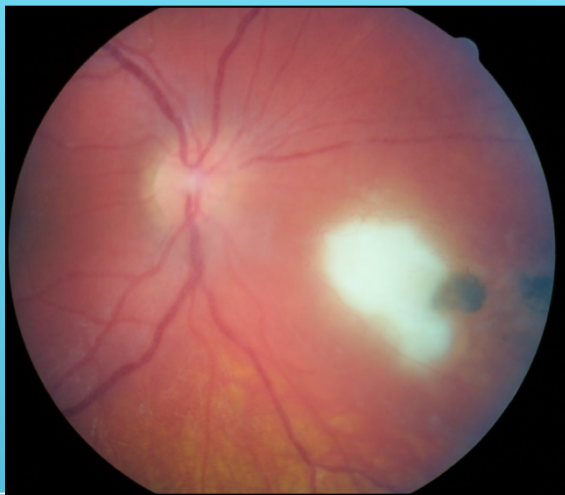
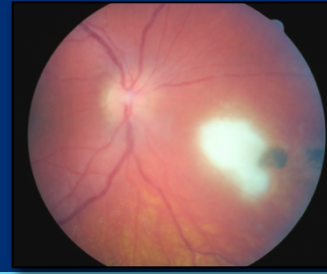
TOXOPLASMOSIS OCULAR

JESUS FRAILE MAYA
HOSPITAL UNIVERSITARIO LA PAZ
MADRID

Importancia de diagnosticar correctamente esta patología

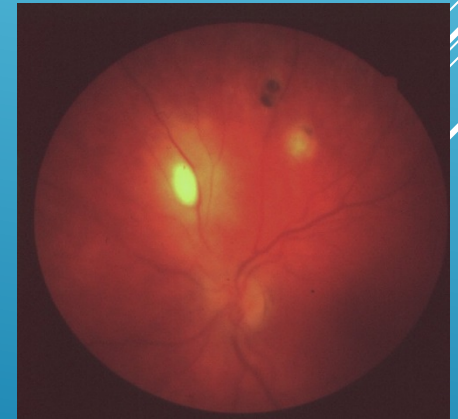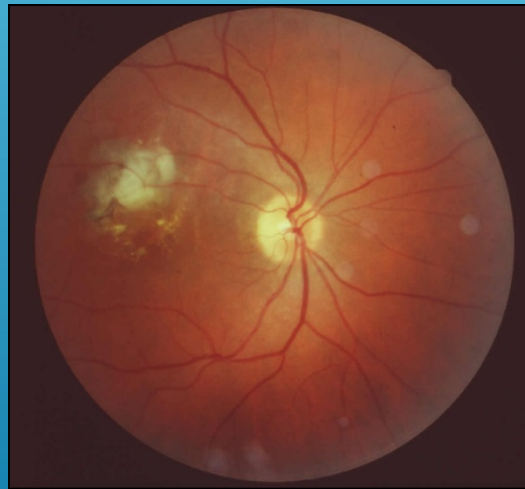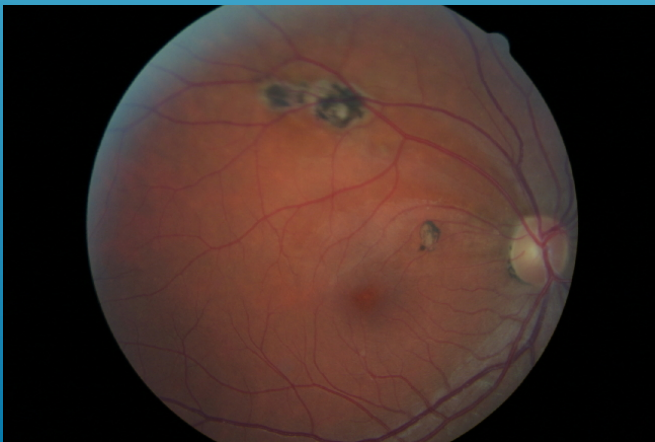
- **Alta prevalencia:** 20% EEUU, 30-60% España, 98% Brasil
- Causa más frecuente de uveítis posterior en nuestro país
- **15%-17% del total de uveítis**
- **25%- más de 80% de las UP**
- **2% individuos infectados desarrollan afectación ocular**
- Es fundamental el diagnóstico etiológico:
 - ✓ **Evitar la iatrogenia:** tratamiento esteroideo y/o inmunosupresor puede tener consecuencias extremadamente negativas.
 - ✓ **Tienen tratamiento específico**

Protocolo diagnóstico

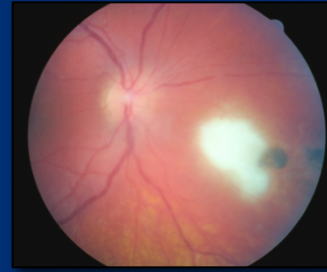

Diagnóstico toxoplasmosis ocular **fundamentalmente clínico**, basado en hallazgos funduscópicos característicos.

Considerar toxoplasmosis ante cualquier paciente con **retinocoroiditis focal** asociada o no a una cicatriz.



Protocolo diagnóstico



Lesión sugestiva en FO

(área de retinocoroiditis necrotizante activa en borde de cicatriz pigmentada)

+ serología toxoplasma positiva

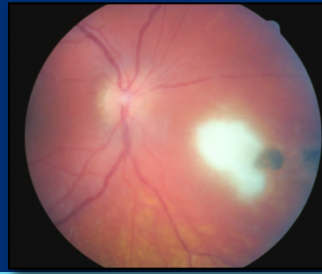(ELISA o IFA, cualquier valor incluso en muestra sin diluir)

Dos determinaciones consecutivas negativas permite excluir este diagnóstico (mayoría de los casos).

Inmunodeprimidos: pruebas serológicas menor valor (pueden ser negativas por la inmunodepresión).

Gestantes: Ig M + indica infección aguda maternal y fetal

Protocolo diagnóstico



Si hay dudas diagnósticas (lesiones atípicas, resistencia al tratamiento, inmunodeprimidos)



Análisis de fluidos intraoculares

1. PCR (en acuoso o vítreo)^{1,2}. Alta especificidad y sensibilidad

Amplificación del gen toxoplásmico B1

Limitaciones:

- Falsos + relacionados con contaminación de ADN en reactivos y equipos, o ADN de comensales o de organismos no viables.
- Falsos - si el diseño del cebador es defectuoso, o la muestra o reactivos se degradan.

Protocolo diagnóstico



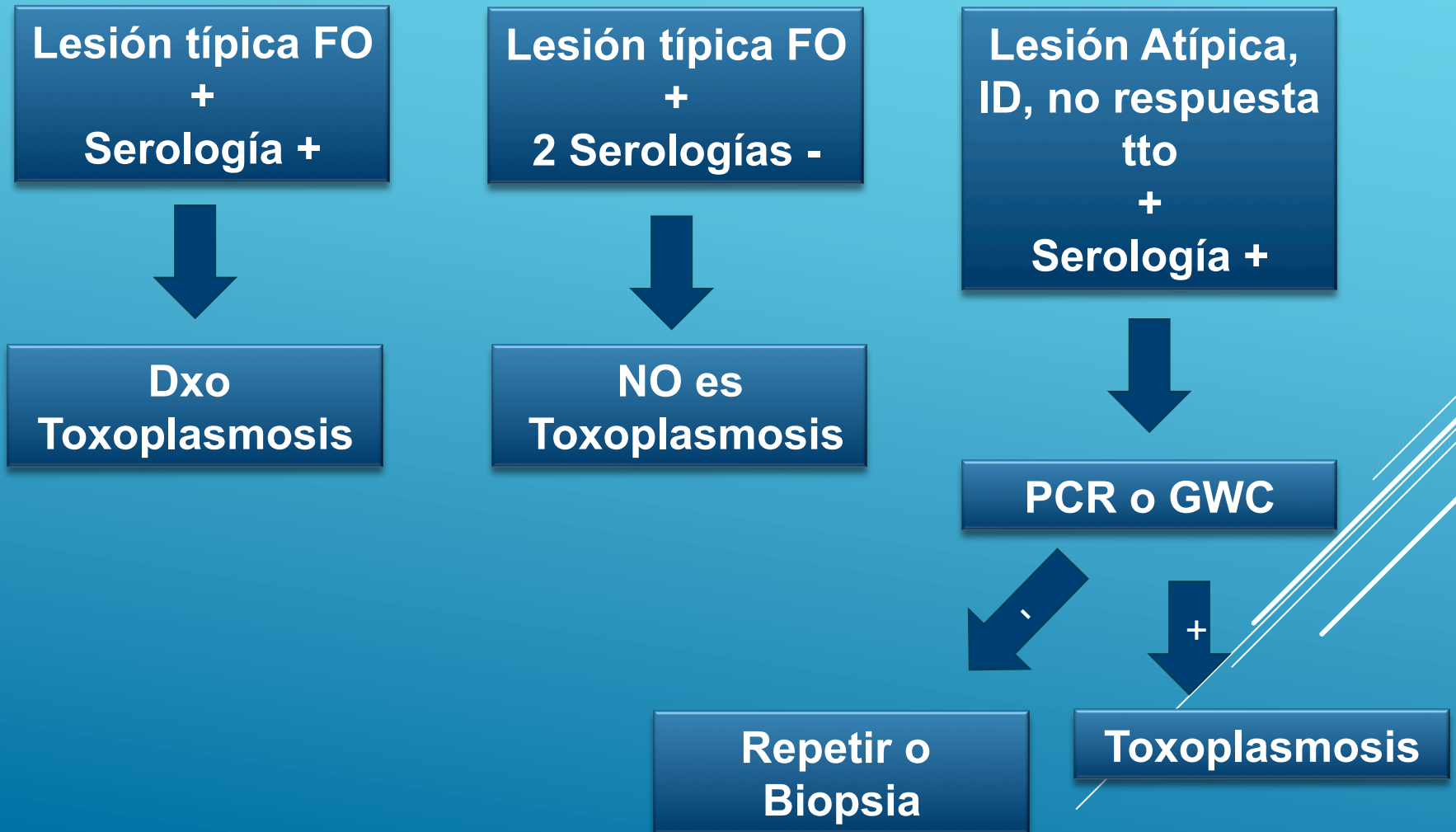
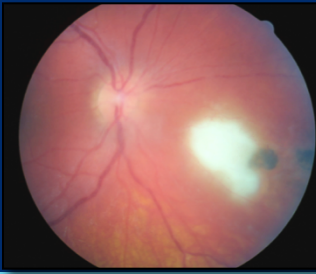
2. Índice de Goldmann-Witmer (GWC): calcula proporción de Ig G específica en fluidos oculares comparado con muestras en suero. Más VPP.

No permite el diagnóstico precoz (se positiviza en los 3 primeros meses)³ Poco útil en inmunodeprimidos.

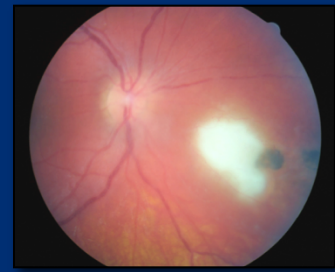
3. Immunoblotting (Western blot)^{4,5}: muestras acuoso

4. Biopsia: casos excepcionales.

Protocolo diagnóstico



Protocolo Terapéutico

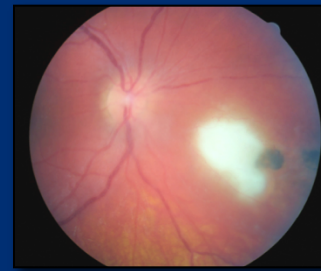


En inmunocompetentes la toxoplasmosis es autolimitada, ¿necesitamos siempre tratar? **NO. Se puede no tratar focos periféricos pequeños con leve vitritis**

Indicaciones de tratamiento

- Disminución de AV de 2 ó más líneas
- Lesión macular, papila o haz papilomacular
- Lesión mayor de 1DD
- Lesiones multifocales o bilaterales
- Más de un mes de duración
- Vitritis, vasculitis y/o UA moderada-intensa
- Primoinfección
- Paciente inmunodeprimido
- Toxoplasmosis congénita en RN

Protocolo Terapéutico



¿Qué fármaco o combinación debemos usar ?

Pirimetamina

Sulfadiacina

Sulfametoxazol

Trimetoprim

Azitromicina

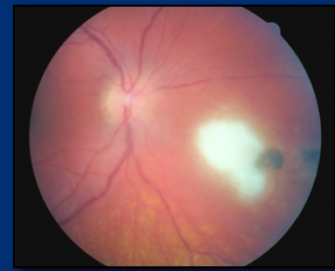
Clindamicina

Minociclina

Atovaquone



Protocolo Terapéutico



1. **Terapia clásica o triple terapia:** **Pirimetamina*** (50mg/12 h --- 25mg/12h)
(4-6 semanas)

+

Sulfadiacina (2 g --- 1 g/6 h)

+

Corticoide sistémico* (24-48 h después)
(0,5 mg/kg/día)

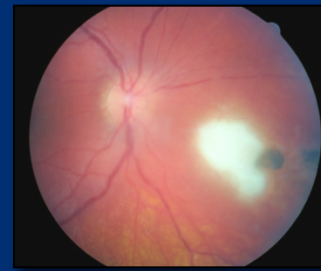
2. **Combinación fija:** **Trimetoprim 160mg - Sulfametoxazol 800 mg**
(4-6 semanas)

(1 comprimido /12 h)

+

Corticoide sistémico* (24-48 h después)
(0,5 mg/kg/día)

Protocolo Terapéutico



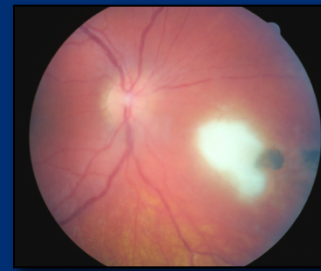
3. Terapia cuadruple: (4-6 semanas)

Primetamina* (50mg/12 h --- 25mg/12h)
+
Sulfadiacina (2 g --- 1 g/6 h)
+
Clindamicina* (300 mg / 6 horas)
+
Corticoide sistémico* (24-48 h después)
(0,5 mg/kg/día)

4. Otras pautas: **Clindamicina*** + **sulfadiacina** + **corticoide sistémico** (4-6 semanas)

5. Pauta local⁶⁻⁹: **Clindamicina intravítrea** (1 mg) + **corticoide** (DXM 400 µm)

Protocolo Terapéutico



**Paciente tipo e
Inmunodeprimidos***



Terapia fija

**No respondedor
o caso agresivo**



Terapia clásica

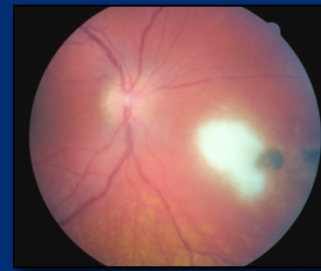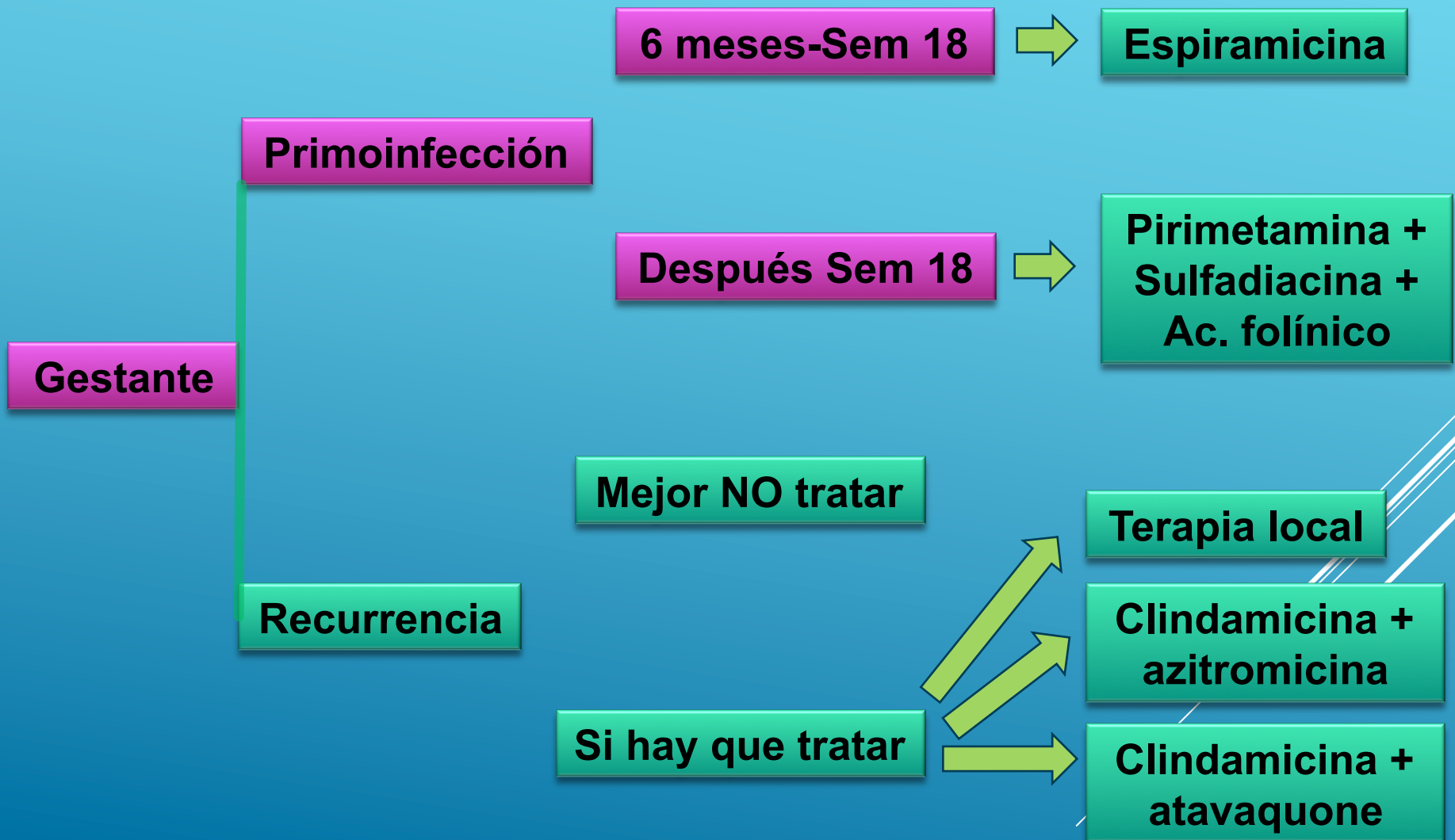
**Casos recurrentes
Lesión foveal o nervio**



Terapia local

* En inmunodeprimidos no usamos corticoides

Protocolo Terapéutico



**MUCHAS
GRACIAS**

