

Maculopatía en torpedo. Diagnostico diferencial con DMAE.

Arcos-Villegas G¹, Valor Suárez C¹, Valverde Megías A¹, Fernández-Vigo J¹, Flores Moreno I¹.
¹ Servicio de Oftalmología, Hospital Universitario Clínico San Carlos. Madrid.

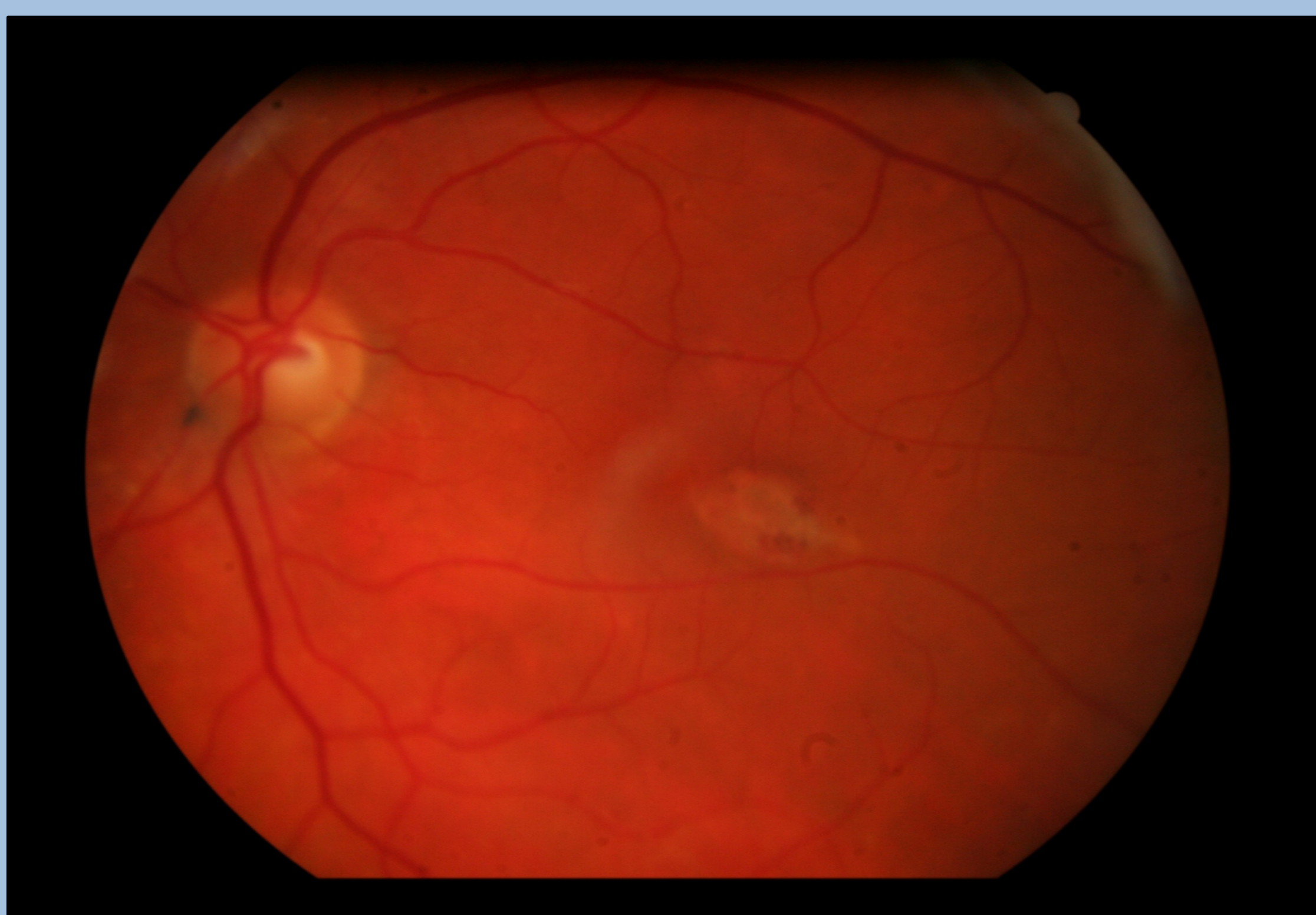
Propósito:

Describir la maculopatía en torpedo en el diagnóstico diferencial con la DMAE.

Métodos:

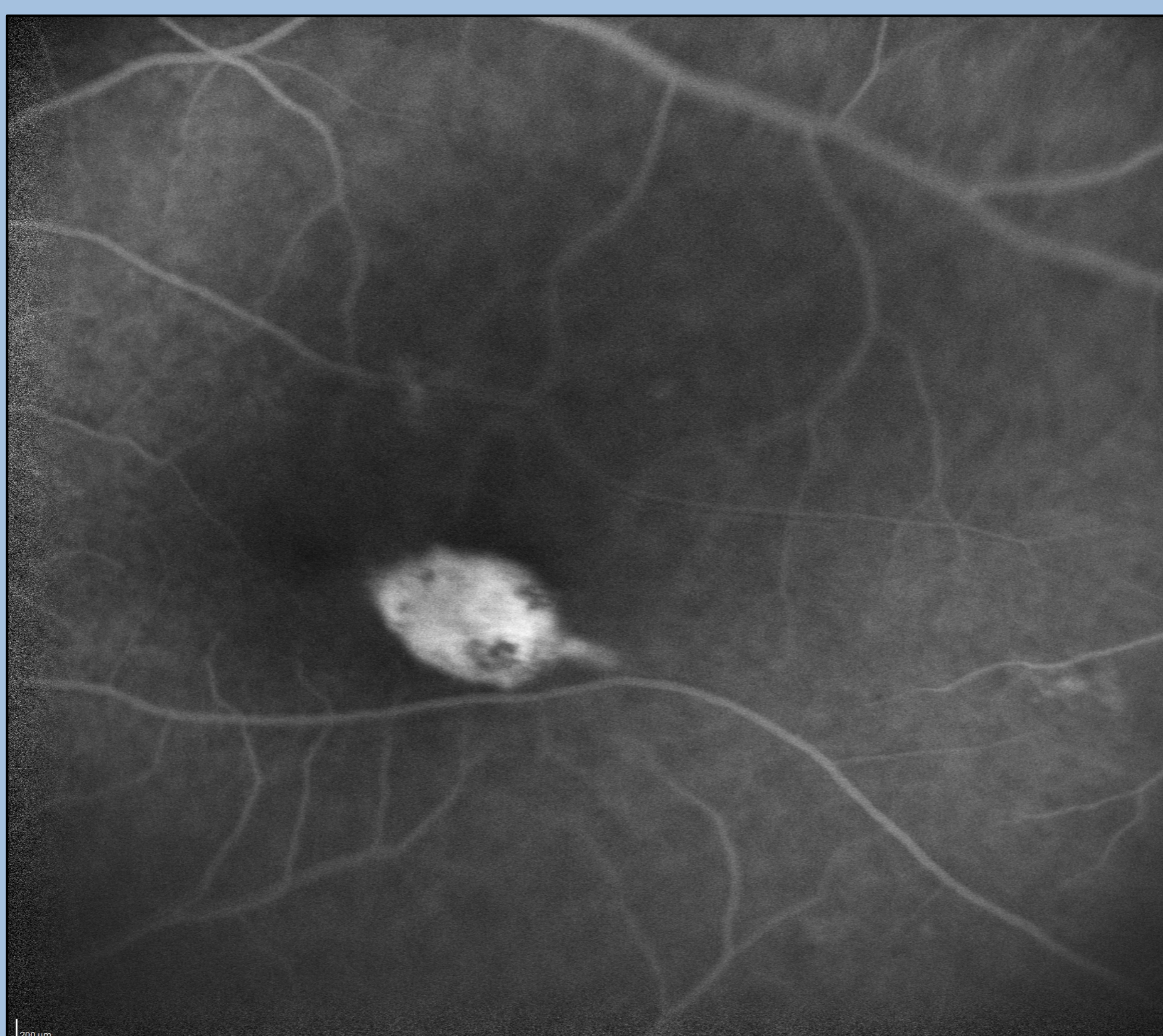
Paciente de 69 años, remitido a nuestra sección de retina, con el diagnóstico de atrofia geográfica en el contexto de DMAE seca, con posible neovascularización por alteraciones en la OCT evidenciadas por su oftalmólogo.

Resultados:



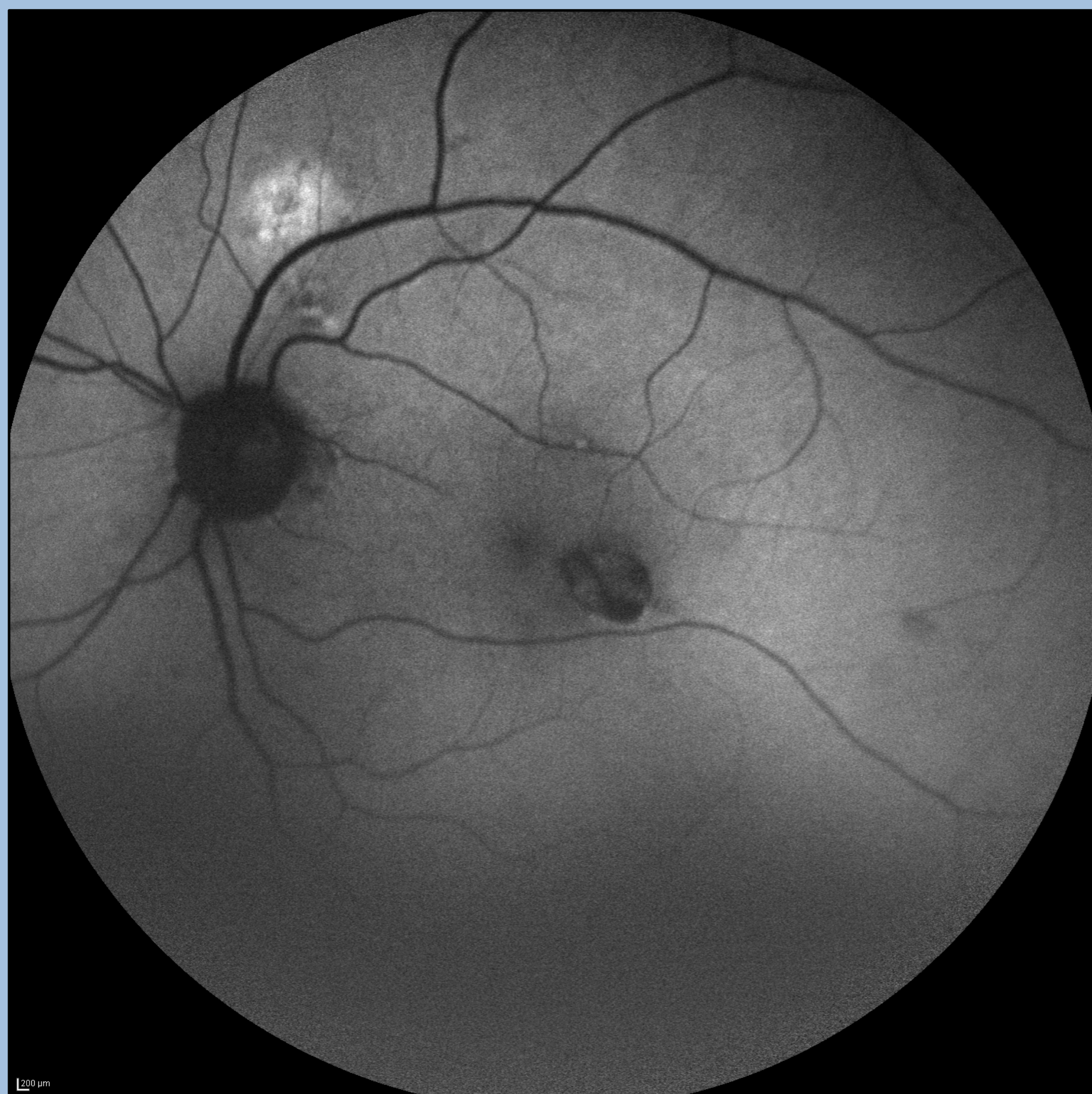Retinografía:

Lesión hipopigmentada ovoidea que termina en punta a nivel de EPR extrafoveal temporal con zonas de hipo/hiperpigmentación.



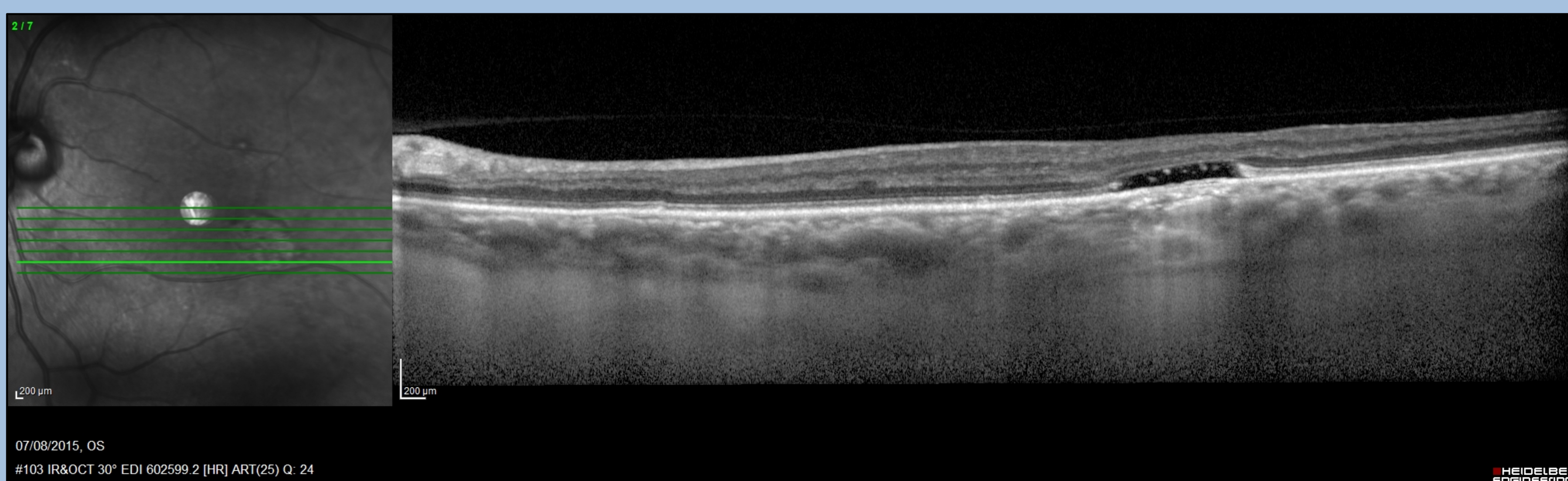
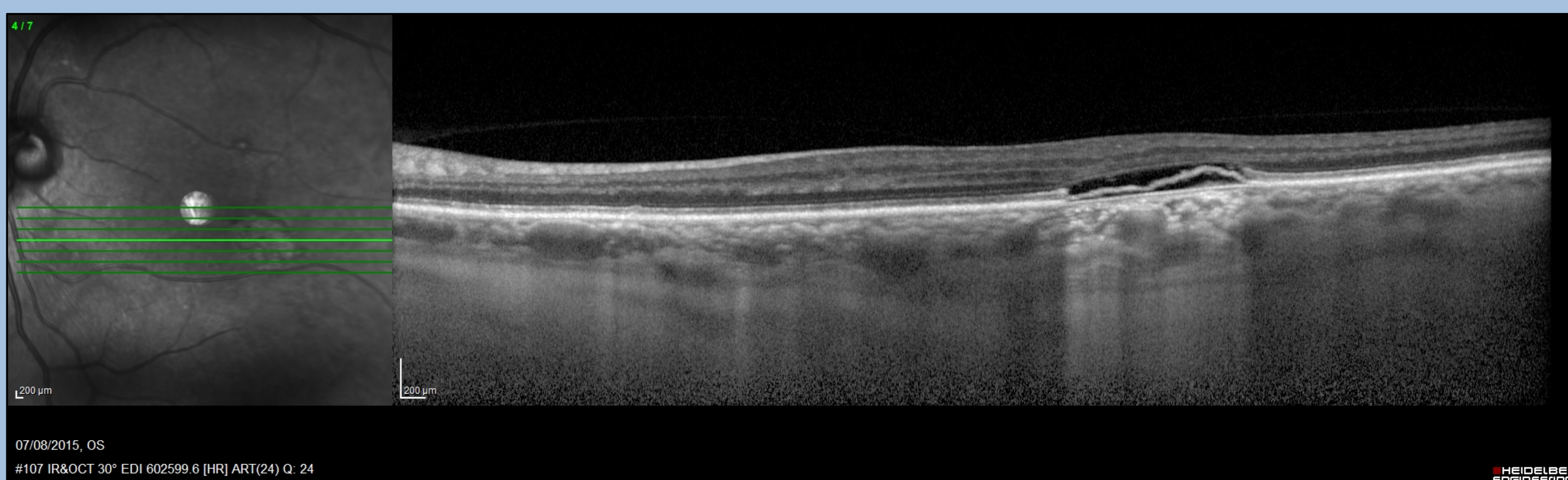
Angiografía fluoresceínica:

Lesión hiperfluorescente que presenta un defecto ventana desde tiempos iniciales que no aumenta la hiperfluorescencia en tiempos tardíos.



Autofluorescencia:

Lesión hipoautofluorescente con bordes bien delimitados y cambios hiperautofluorescentes en el centro de la misma.



Tomografía de coherencia óptica:

Irregularidad del EPR en la zona lesional, con desprendimiento seroso de EPR, pérdida irregular de la capa de los elipsoides, elevación de la membrana limitante externa y atenuación de la capa nuclear externa. Debido a la alteración en el EPR la imagen muestra una hiperreflectividad coroidea, posterior a la lesión

Conclusión:

La maculopatía en torpedo es una entidad congénita que debe considerarse en el diagnóstico diferencial de la DMAE. El estudio multimodal es de gran ayuda para el diagnóstico de la misma.